

Dobročudne (benigne) bolesti dojke

Pišu: mr.sc. Ivo Trogrlić i Dragan Trogrlić
Firma „ Dren „ Žepče
tel/fax: 00387-(0)32-881-774, 00387-61-461-517

Dobročudne promjene najčešća su oboljenja dojki i čine 80% svih bolesti dojke. Važno ih je čim prije razlučiti od karcinoma dojke da bi žene što manje vremena provele u neizvjesnost. To posebno vrijedi za dobročudne promjene koje su praćene bolom. Pojedina oboljenja dojke, iako nisu zloćudna, mogu ukazati na povećan rizik oboljevanja od raka dojke u kasnijoj životnoj dobi, tako da njihovo prisustvo zahtijeva poseban oprez, što podrazumjeva češće kliničke preglede i jednogodišnje mamografsko oslikavanje. To znači da nije dovoljno ustanoviti da se radi o dobročudnim (benignim) promjenama dojke nego je važno odrediti i prirodu tih promjena, odnosno tačno dijagnosticirati o kom oboljenju se radi. Većina žena se barem jednom u toku života susretne sa nekim od ovih oboljenja i zbog toga smatramo da je važno upoznati čitaoce najčešćim benignim bolestima (benignim lezijama) dojke.

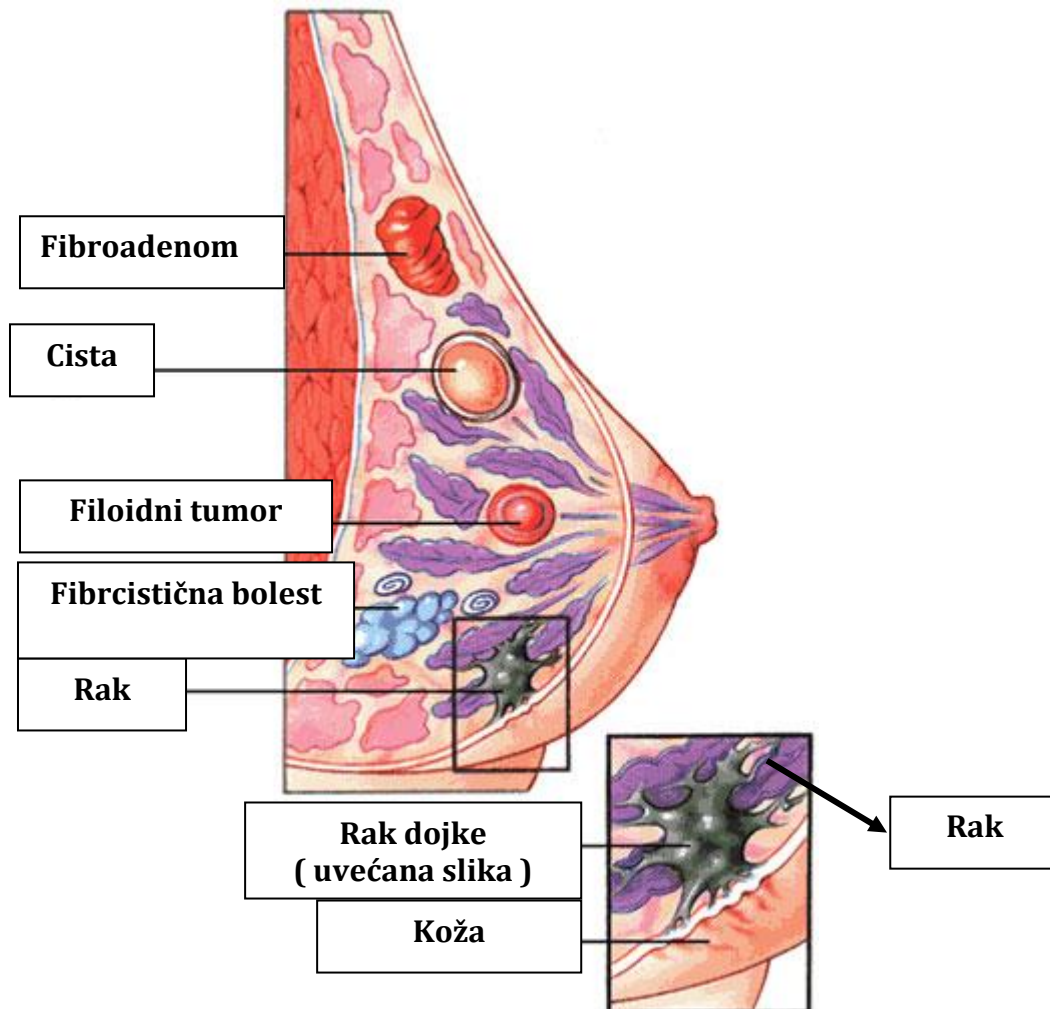
Benigne lezije dojke

Benigne bolesti dojke pojavljuju se od puberteta pa do kraja života. Pod pojmom benigne lezije podrazumjevaju se sve dobročudne bolesti dojke, bez obzira na prirodu bolesti i razlog njenog nastanka. Kako građa dojke nije ista kod svih žena liječnicima je ponekad teško procijeniti da li je neka izraslina normalni dio dojke koji se može napipati, a koja je nastala usljed pojačane stimulacije tog dijela dojke od strane hormona, ili se radi o bolesti. Drugi problem je taj što raspored vezivnog i masnog tkiva dojke nije jednoličan, što prilikom mamografskog pregleda može dati sliku zasjenjenja usljed veće gustoće pojedinih dijelova dojke. Karakteristike ovih zasjenjenja nužno je ispitati dodatnim pretragama, što izaziva zabrinutost žena, ali kod žena koje redovito idu na mamografiju ova zasjenjenja se detektuju kod prvog pregleda, utvrdi njihov karakter i prilikom svakog sljedećeg pregleda ona se prihvataju kao normalni dio dojke.

Sve bolesti dojke dijele se prema mjestu nastanka. Tako razlikujemo one bolesti koje se razvijaju iz glavnih mliječnih vodova (duktusa), one koji se razvijaju iz malih mliječnih vodova, one koje nastaju u mliječnim žlijezdama (lobulima), kao i bolesti koje nastaju u vezivnom i masnom tkivu. Benigne bolesti dojke najčešće nastaju kao posljedica pretjerane stimulacije od strane hormona, što ukazuje da narušavanje hormonske ravnoteže ima značajnu ulogu u nastanku, ne samo raka, nego i većine benignih oboljenja dojke. Izuzetak djelimično čine upalne bolesti dojke uzrokovane bakterijama. Najčešće upalno oboljenje dojke je mastitis i obično se javlja u toku i neposredno nakon dojenja. Bakterije obično ulaze kroz male rane na dojci koje nastaju kao posljedica dojenja, izazivajući upalu završnih mliječnih kanala. Razlikujemo akutni i kronični mastitis, a smatra se da dugotrajni kronični mastitis nastaje zbog sporog uspostavljanja normalne hormonske ravnoteže nakon dojenja, što pogoduje bakterijskoj infekciji. Treba naglasiti da se bilježi značajan porast upalnih bolesti dojke koja nisu vezana za dojenje. Kod akutnog i kroničnog mastitisa ovog tipa često je nužna punkcija pod kontrolom ultrazvuka da bi se pregledom dobijenog materijala postavila tačna dijagnoza i isključio karcinom.

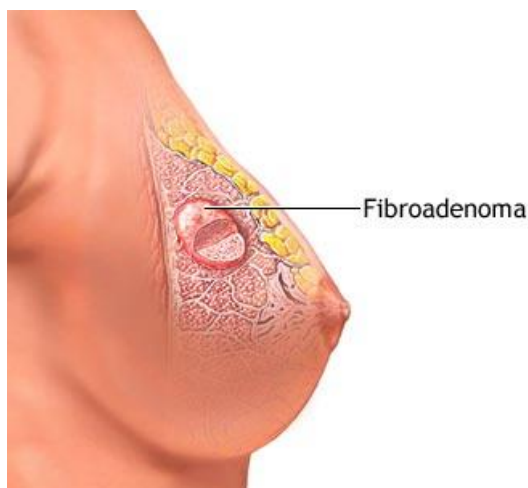
Najčešće benigne bolesti dojke

Oko 70% benignih bolesti dojke ne povećavaju rizik za nastanak raka, dok ostalih 30% u manjoj ili većoj mjeri doprinose nastanku zloćudne bolesti.



Slika 1 najčešće bolesti dojke

Najčešće benigne lezije dojke su ciste (**slika 1**) i mogu se naći u oko polovine žena u dobi do četrdesete godine života. Obično se radi o pojedinačnim cistama promjera 2-3 milimetra, a veće ciste javljaju se kod oko 15% žena koje imaju cistične tvorbe. Mamografskom pregledom lako ih je dijagnosticirati, tako da dodatne pretrage obično nisu potrebne. Izuzetak su ciste praćene bolom. Pojava malih cisti u dojkaama nije razlog za zabrinutost, mada prema nekim istraživanjima povećavaju rizik nastanka raka dojke kod žena u čijim obiteljima postoji sklonost ka ovom oboljenju. Ciste se često nalaze zajedno sa nakupinama vezivnog tkiva koje se može napipati, a ove mješane tvorevine liječnici označavaju kao fibrocističnu bolest.



Termin fibrocistična bolest izaziva dosta nesuglasica među liječnicima. Tako će istu strukturu jedni liječnici proglasiti za bolest, dok drugi smatraju da se radi o normalnom odstupanju u građi dojke. U svakom slučaju bitno je ići na redovite pretrage i poređenjem sa ranijim stanjem vidjeti da li na ovim strukturama dolazi do promjena. Često oboljenje dojke su adenoze. Nastaju kao posljedica bujanja tkiva mliječnih

kanala koje nema zloćudni karakter. Najčešće su duktalne i sklerozirajuće adenoze koje se često dijagnosticiraju zajedno sa nekim drugim benignim oboljenjem dojke. Prisustvo adenozna neznatno povećava rizik za nastanak raka. Epitelne hiperplazije su još jedno oboljenje dojke koje je često zastupljeno. Manifestuju se pojačanim rastom epitelnog tkiva i mogu se naći u žljezdanom tkivu ili u mliječnim kanalima. Ovdje posebno treba istaći tzv. atipične hiperplazije za koje se smatra da su predstadij raka dojke i njih ćemo posebno opisati kad budemo govorili o raku dojke.

Najčešći benigni tumor dojke je fibroadenom (**slika 2**). Nastaje iz žljezdanog tkiva usljed povećane stimulacije izlučivanja estrogena i karakterišu ga promjene u veličini u toku menstrualnog ciklusa, što zavisi od razine hormona u pojedinom djelu ciklusa. Njegov rast je osjetan i u toku trudnoće. Fibroadenom je najčešća benigna lezija dojke mlađih žena i često se pojavljuje u adolescentica. Raste brzo, može se napipati i obično je veličine oko 3 cm, mada može narasti i do prečnika od 20 centimetara. Nije rijetkost da se pojavi i više fibroadenoma na jednoj ili obe dojke. Pošto je ovisan o hormonskoj stimulaciji češći je u mlađih žena, a u žena u postmenopauzi često, zbog izostanka hormonske stimulacije, atrofira ili se znatno smanjuje. Kako je tumor dobro ograničen operacijom ga je lako u cijelosti odstraniti i mada je izrazito ovisan o hormonskoj stimulaciji nema tendenciju prelaska u zloćudni tumor. Na kraju ćemo još spomenuti filoidne tumore (*tumor phyllodes*). Ovaj tumor javlja se u tri oblika i to kao dobroćudni, granični i zloćudni. Filoidni tumori lako se otkrivaju mamografijom, ali nije moguće utvrditi o kom obliku tumora se radi, tako da se moraju raditi dodatne pretrage. Za razliku od fibroadenoma, filoidni tumori obično se javljaju kod žena srednje i starije dobi. Rastu polako, a veličina im obično dostigne prečnik do 5 cm, ali zabilježeni su i gigantski filoidni tumori prečnika i preko 30 centimetara. Liječenje je operativno i pri tom zahvatu mora se zahvatiti i jedan dio zdravog tkiva dojke, obzirom da tumor nema jasne rubove niti je izolovan kapsulom, ali rijetko se radi potpuno uklanjanje dojke (mastektomija), za razliku od zloćudnog filoidnog tumora kada je potpuna mastektomija neophodna. Izvrsne rezultate u liječenju benignih lezija dojke uzrokovanih hormonskom stimulacijom, kao i u prevenciji ovih oboljenja, pokazali su biljni preparati firme „ **Dren** „, sa kojima se detaljno možete upoznati na ovoj web stranici.